ФГАОУ ВО Первый МГМУ им. И.М. Сеченова,
кафедра детских болезней лечебного факультета,
Университетская детская клиническая больница, г. Москва, Россия

Синдром Вильямса у девочки 2 лет

Руководитель: децент каф. Детских болезней Первого МГМУ им. И.М. Сеченова Витебская А.В.
Клинический ординатор Борисенко А.А.

Анамнез жизни:
15.05.2019 года рождения
Беременность и роды вторые (старший ребенок здоров), родилась на сроке 36 недель гестации, при рождении 44 см, 2,24 кг.
При неонатальном скрининге ТТГ в норме.
Наблюдается кардиологом по поводу ВПС (стеноз легочной артерии, на момент наблюдения компенсирован).
В связи с сочетанием стеноза легочной артерии и фенотипических проявлений («лицо эльфа») был заподозрен синдром Вильямса.
Подтвержден при молекулярно-генетическом исследовании - делеция 7q11.23.

ПРИ ОСМОТРЕ

Дифференциальный диагноз
- ✓ Синдром дефицита внимания и гиперактивности
- ✓ Синдром Нунан
- ✓ Делеция 22q11.2 (синдром Ди-Джорджи)
- ✓ Синдром Смита-Магенис
- ✓ Синдром Кабуки
- ✓ Алкогольный синдром плода

Психомоторное развитие с небольшой задержкой (пошла в 1 год 3 мес)

Рост и вес за весь период наблюдения в норме

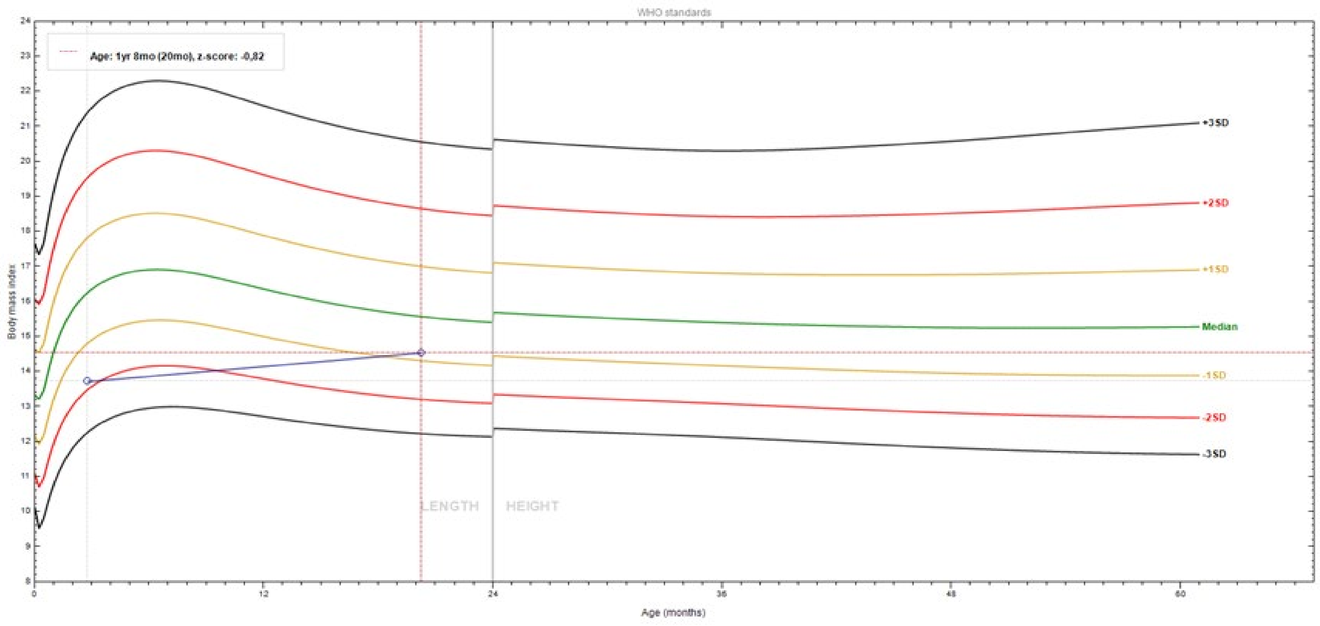

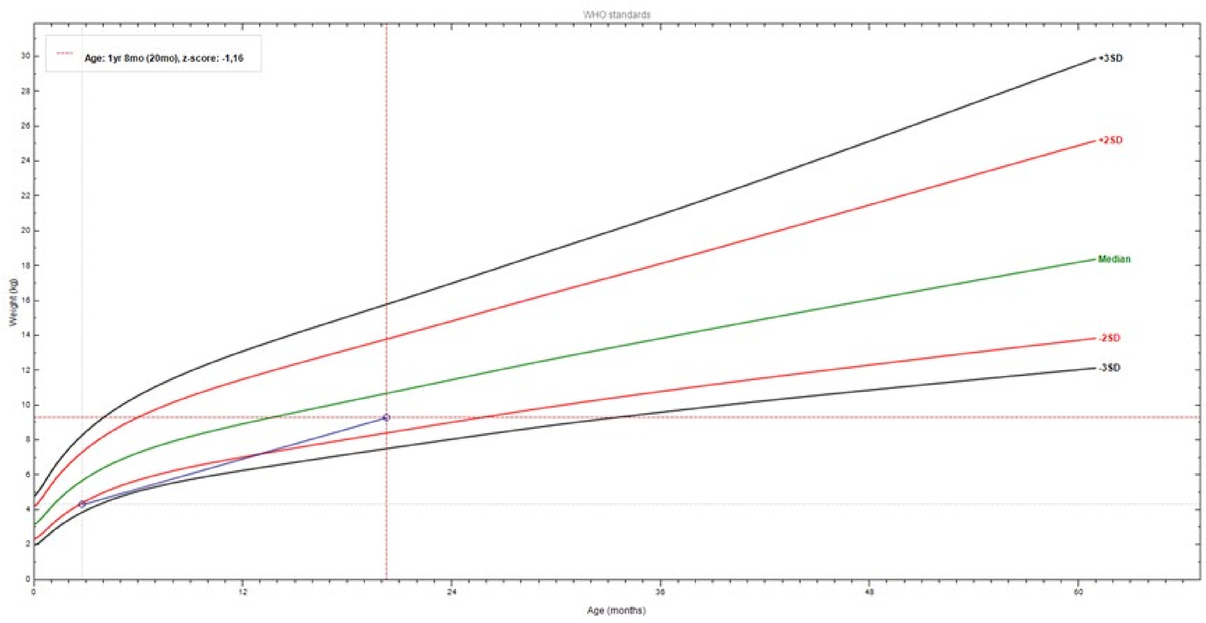

В связи с повышенным риском развития гипотиреоза в 2 мес проведено исследование ТТГ и свТ4, выявлен **первичный гипотиреоз**, назначена заместительная терапия левотироксином (Эутирокс)

Дата	Возраст	ТТГ, мЕд/л (N 0,5–3,5)	Св Т4, пмоль/л (N 10-20)	Доза Эутирокса, мкг	УЗИ щитовидной железы
07.08.19	2 мес	13,77	13,3	0→25	
27.08.19	3 мес	0,18	30,4	25→18,75	
19.09.19	4 мес	2,7	18,22	18,75	
23.11.19	6 мес	1,1	21,11	18,75	
02.03.20	9 мес	2,89	14,95	18,75	
19.04.20	11 мес	3,54	17,14	18,75→25	
21.06.20	1 год 1 мес	3,04	16,81	25	
28.09.20	1 год 4 мес	3,63	15,61	25	Расположена в типичном месте, объем 0,23 мл (гипоплазия)
08.12.20	1 год 6 мес	5,61	18,46	25→31,25	

В связи с повышенным риском **гиперкальциемии** проводится мониторинг показателей кальций-фосфорного обмена

Дата	Возраст	Кальций общий, ммоль/л (N 2,25-2,75)	Кальций ион., (N 1,03-1,23)	Паратгармон, пмоль/л (N 1,6-6,9)	25ОНД, нг/мл (N > 30)
02.03.20	9 мес	2,53	1,30		
19.04.20	11 мес	2,64	1,21	2,27	
21.06.20	1 год 1 мес	2,57	1,28	1,20	
28.09.20	1 год 4 мес	2,55	1,26	1,20	
08.12.20	1 год 6 мес	2,78	1,08	2,40	40,2

На фоне лечения у данной пациентки наблюдается стабилизация состояния и отсутствие осложнений

Дети с синдромом Вильямса нуждаются в своевременном контроле возможных осложнений и коррекции терапии:
- ✓ **Гипотиреоз (редко выявляется при неонатальном скрининге)**
- ✓ **Идиопатическая гиперкальциемия и гиперкальциурия**
- ✓ **Контроль сердечно - сосудистых патологий (ВПС)**