ФГАОУ ВО Первый МГМУ им. Сеченова Минздрава России(Сеченовский Университет)

Гипофосфатазия: клинический случай в практике врача-педиатра и эндокринолога

Гипофосфатазия -

Прогрессирующее наследственное метаболическое заболевание
(МКБ Е83.3 – нарушения метаболизма фосфора и фосфатаз)

Обусловлена дефицитом щелочной фосфатазы, который возникает из-за мутации в гене *ALPL*, кодирующем неспецифический тканевой изофермент щелочной фосфатазы

Перинатальная (при рождении)

Детская (с 6 мес до 18 лет)

Инфантильная (до 6 месяцев)

Взрослая (после 18 лет)

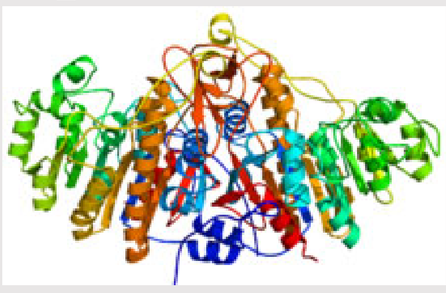

Роль ЩФ

Гидролиз

- Образование кристаллов гидроксиапатита
- Минерализация скелета
- Образование нейротрансмиттеров

Формы гипофосфатазии, лабораторная

Стандартные исследования				
ЩФ	Кальций сыворотки	Фосфор сыворотки	Витамин D 25(OH)2D	Паратгормон
↓	↑/норма	↑/норма	Норма	↓/норма

В РФ предполагаемая распространенность 1 : 100 тыс.

Клинический случай:

Мальчик 3 года 5 месяцев

Жалобы

- низкие темпы роста
- нарушение походки
- болевые ощущения и выраженная утомляемость при ходьбе (<10 м)
- деформация нижних конечностей

выпадение молочных зубов

- частые бронхолегочные заболевания

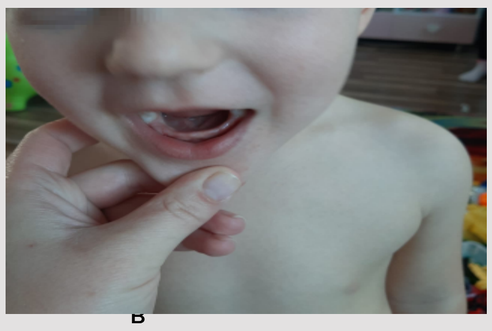

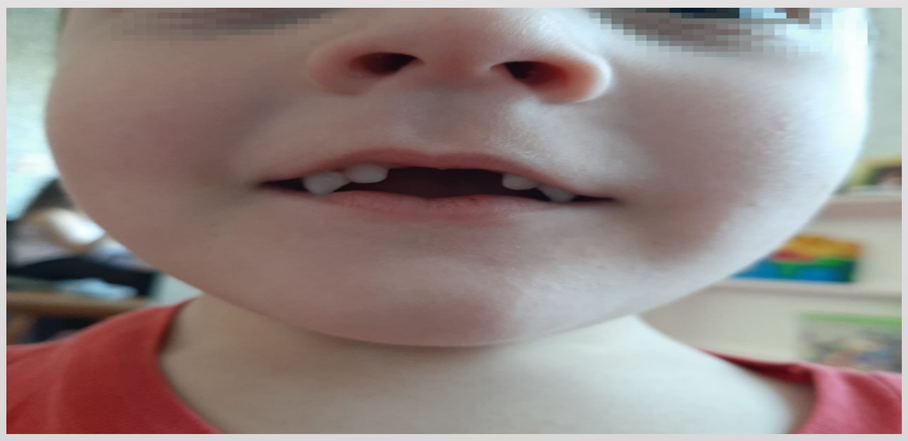

Осмотр

Рост 87 см, SDS роста -2,55
Вес 14 кг, ИМТ 18,5 кг/м^2, SDS ИМТ 2,06
Деформация грудной клетки, рёберных дуг с ограничением экскурсии
Лучезапястные суставы – деформации по типу «браслеток»
Х-образная деформация нижних конечностей, вальгусная установка стоп
Переваливающаяся

Анамнез

С рождения

- частые ОРВИ, рецидивирующие бронхиты, бронхопневмония

С 1 года

- снижение темпов роста
- прогрессирующая деформация нижних конечностей и грудной клетки
- задержка моторного развития (самостоятельная ходьба с 1,5 лет, проходит не более 10 метров в связи с выраженной утомляемостью и болевыми ощущениями)

С 1,5 лет

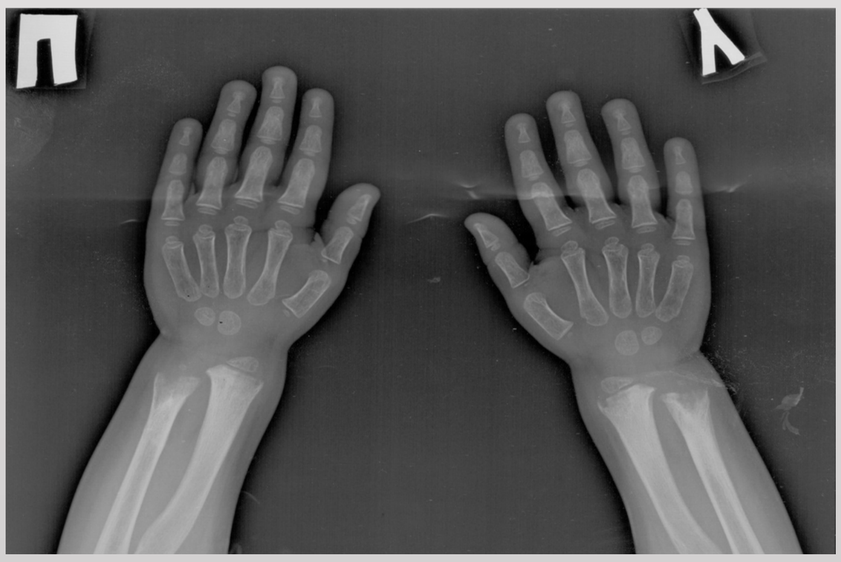

Признаки регионарного остеопороза, краевой узурации дистальных метафизов

3 года
мутация c.571 G>A / c.144_148dup в гене ALPLРезультат молекулярно-генетического исследования: выявлена компаунд-гетерозиготная

2,5 года
впервые консультирован эндокринологом
по совокупности клинических, рентгенологических и лабораторных данных (выраженное снижение уровня щелочной фосфатазы) заподозрена гипофосфатазия

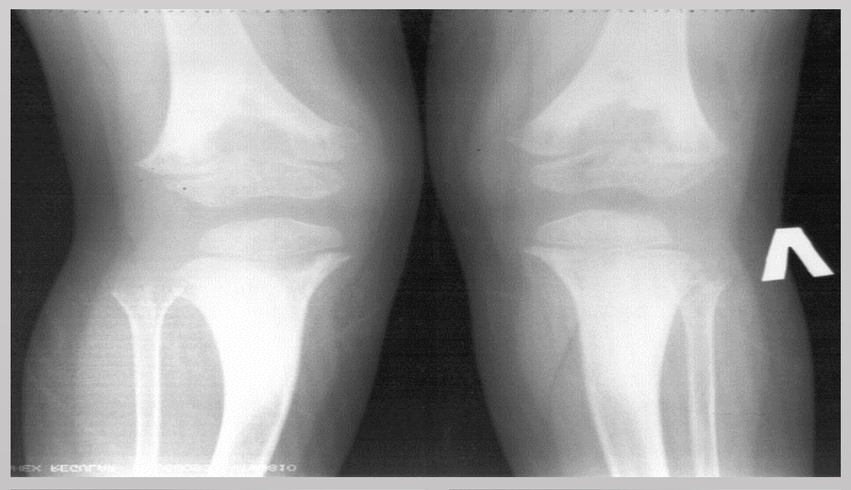

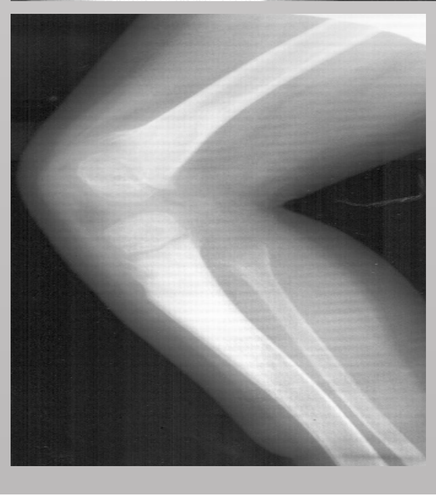

Диагноз:

Гипофосфатазия, детская форма. Компаунд-гетерозиготная мутация c.571 G>A / c.144_148dup в гене ALPL

Лечение

Асфатаза альфа (Стрензик) – это рекомбинантный препарат белкового происхождения
Препарат Асфатаза альфа был одобрен для применения в 38 странах мира.
Регистрация в РФ с 19.07.2019
Препарату присвоен орфанный статус с 20.07.2016

Клинический ординатор: Стефанюк М.И.
Заведующая детским эндокринологическим отделением к.м.н. Тихонович Ю. В.
Научный руководитель: доцент, к.м.н. Витебская А.В.